

A Csípő mechanikája

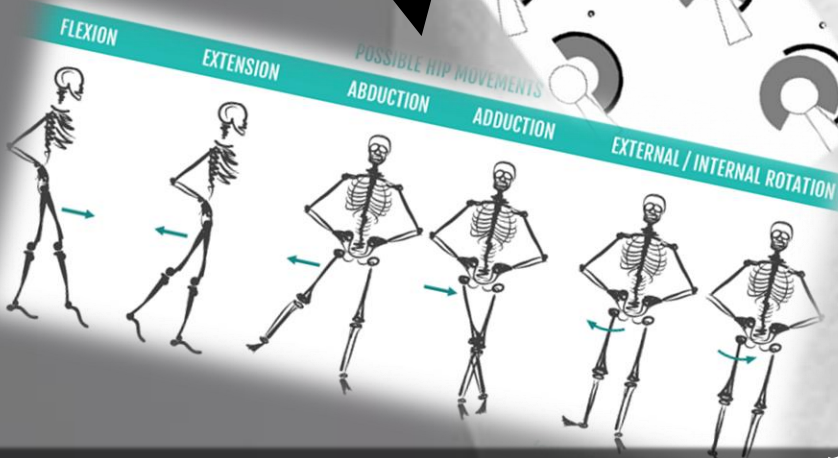
Csípő implantátum:

- fej
- szár
- vápa
- vápabetét

Sérülések:
-Combnnyaktörés
-Diszlokáció

Dislocated hip

Mozgástartományok



Újra
szabad
mozgás
:D

Femur
(Thigh Bone)

Femur

Medencecsont

Ízületi vápa

Combcson

Combfej

Kiindulási állapot
Gömbcsuklóval analóg